Rumpf

Damit bezeichnet man den *Körper ohne Gliedmaßen und ohne Kopf mit Hals*: Es sind alle wichtigen Organe, welche aus dem mittleren Keimblatt entstanden sind in ihm untergebracht. Der ursprüngliche *Grundplan des Körpers* ähnelt mehr der *Schlange*. Diese ist eigentlich ein langes Verdauungsrohr mit Maul und Zähnen vorne und After hintern und dazwischen Verdauung der Nahrung. Sie hat einen *segmentalen Aufbau*, das heißt es sind deutlich die Abschnitte erkennbar die in ihrer Aneinanderreihung die Schlage ergeben. Sie hat eine Wirbelsäule und zu jedem Wirbel ein Rippenpaar als knöchernes Skelett, dazu ein einfaches Schädelskelett. Gliedmaßen hat sie keine. Der Schädel verlängert den Rumpf nach vorne, ein Hals ist nicht so deutlich wie bei anderen Tieren. Die Rippen sind vorne offen, weil die Schlange die Nahrung nicht vorzerkleinern kann, ihre Zähne sind reine Fangstifte. Ihr Fleisch entspricht hauptsächlich unserer Muskulatur unmittelbar um das Rückgrat und der Umschichtung der inneren Organe. Beim Regenwurm sieht man das viel schöner, allerdings noch ohne knöchernes Skelett.

Der Unterschied zwischen Mensch und Schlange besteht – neben vielen anderen Aspekten, die wir hier nicht behandeln – darin, dass der Rumpf im Verhältnis zur Länge wesentlich dicker ist oder im Verhältnis zur Dicke wesentlich kürzer. Das Rückgrat ist aber auch hier die *Grundlage des Bauplans*. Die meisten Rippen, welche den Brustkorb bilden sind vorne mittels des Brustbeins verbunden, darunter (bei aufrechtem Stand) fehlen sie, es gibt eine den *Bauchraum deckende Muskulatur*. Und unten einen Beckenring als Abschluss des Rumpfes einerseits und als Grundrahmen für die Verankerung der Beine andererseits. Und die Fortbewegung geschieht nicht durch Schlängeln des Rückgrats. Die daran befindliche *Muskulatur,* die der Mensch genauso hat, wie die Schlange ist aber wichtig, um das *Rückgrat* zu *stabilisieren,* wodurch sich die Abnützungen erst später ausbilden, als wenn diese Muskeln nicht so gut sind.

Zu jedem der *zwölf Brustwirbel* gehört ein *Rippenpaar,* welches erst nach hinten dann über einen seitlichen Bogen nach vorne zieht und vorne zur Mitte zum *Brustbein* hin. Der letzte Abschnitt zum Brustbein hin ist bis ins hohe Alter knorpelig mit zunehmender Verknöcherung. Die oberen sieben Rippen sitzen direkt am Brustbein an, die nächsten drei verbinden sich mit den Knorpeln der nächstoberen

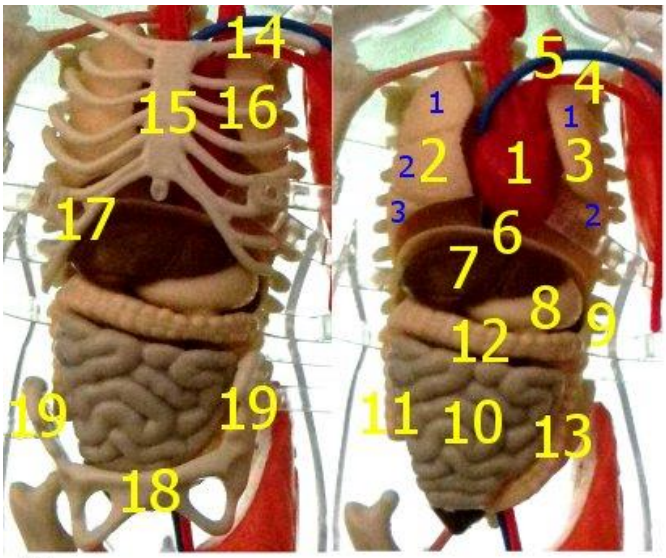

1 Herz
2 rechte Lunge
3 Lappen
3 linke Lunge
2 Lappen
4 Armarterie
5 Armvene
6 Zwerchfell (Kante)
7 Leber
8 Magen
9 Milz
10 Dünndarm
Dickdarm
11 aufsteigend
12 quer
13 absteigend
14 Schlüsselbein
15 Brustbein
16 Rippen
17 Rippenbogen
18 Becken
19 Darmbeinschaufel

Rippe und bilden so den Rippenbogen. Die 11. und 12. Rippe enden frei, die 12. ist verschieden lang und kann auch fehlen, mitunter endet auch schon die 10. Rippe frei. Seitlich liegen die *Lungen im Brustraum*, dazwischen verlaufen die *Luftröhre* und die *Speiseröhre*, große *Blutgefäße* und liegt auch das *Herz*. Es kommen auch die *Lymphgefäße* hier zu der großen *Hohlvene*, mit einigen *Lymphknoten*, das sind *Entgiftungsorgane* für die Lymphe, welche einfach vom Gewebswasser des ganzen Körpers stammt, das so wieder ins Blutgefäßsystem zurückgeführt wird. Die mit freiem Auge kaum sichtbaren Lymphknoten können bei Infektion durch Erreger auch faustgroß werden und machen dann Probleme durch den Platzbedarf (meist Pfeiffer'sches Drüsenfieber). Nach unten wird der Brustraum durch das Zwerchfell abgeschlossen das sich wie eine *Kuppel* vom Rand der Rippen *nach oben wölbt*. Es besteht aus *Muskel* und einer *Sehnenplatte*. Es kann bei Kontraktion seiner Muskel den Brustraum vergrößern, man atmet ein. Die Bauchmuskeln müssen dabei nachlassen da die Bauchorgane nach unten geschoben werden. Durch Anspannen der Bauchmuskel wird das Zwerchfell wieder hochgeschoben und man atmet aus. Man nennt dies Zwerchfellatmung oder Bauchatmung. Der Brustkorb selbst kann durch den leicht nach *vorne abhängenden Verlauf der Rippen* durch die *Zwischenrippenmuskulatur gehoben und gesenkt* werden was auch seinen Innenraum vergrößert und verkleinert, man

spricht von der Rippenatmung. Der Raum, in dem die Lunge steckt, hat gegenüber der Umgebung einen niedrigeren Druck, die *Lunge wird* durch den höheren äußeren Luftdruck, mit dem sie über die Atemwege in Verbindung ist, *in diesen Raum hinein entfaltet*. Das Atmen geschieht einerseits durch Heben des Brustkorbs, wodurch dieser Raum vergrößert wird, was zu Einatmen führt und Senken des Brustkorbes für das Ausatmen. Das wird durch die Muskeln zwischen den Rippen bewerkstelligt, welche dazu etwas schräg angeordnet sind, wobei sich die Fasern von zwei Schichten überkreuzen, so dass die einen den Brunstkorb heben und die anderen senken. Und andererseits durch Erschlaffen der Bauchwand vorne und seitlich, welche ja auch aus Muskelplatten besteht, so dass sich das von der Rippengrenze nach oben wölbende Zwerchfell nach unten ziehen kann. Das Zwerchfell besteht aus einer Muskelplatte deren Fasern zu einer zentralen Sehnenplatte ziehen, auf der in etwa das Herz aufliegt. Wenn sich diese Fasern zusammenziehen, dann wird die Wölbung des Zwerchfells abgeflacht siehe Grafik aus Wikipedia bzw. dort die Animation. Meist geschieht die Aktivität des Zwerchfells und das Erschlaffen der Bauchwand gleich-zeitig was ebenfalls den Brustraum vergrößert und man dadurch zwangsläufig einatmet. Die Gegenaktion ist das Ausatmen mittels Kontrahieren der Bauchmuskulatur wodurch die Bauchorgane nach oben gedrückt werden bei gleichzeitiger Erschlaffung des Zwerchfells, das sich dann wieder stärker nach oben wölbt. Die Bauchorgane mit dem Zwerchfell als Begrenzung wirken so ähnlich wie eine Membranpumpe. Meist kommt es zu einer *Kombination von Rippenatmung und* der auch als *Bauchatmung* bezeichneten *Zwerchfellatmung.*

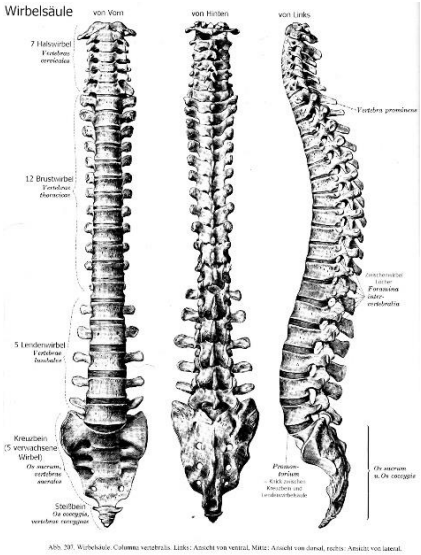

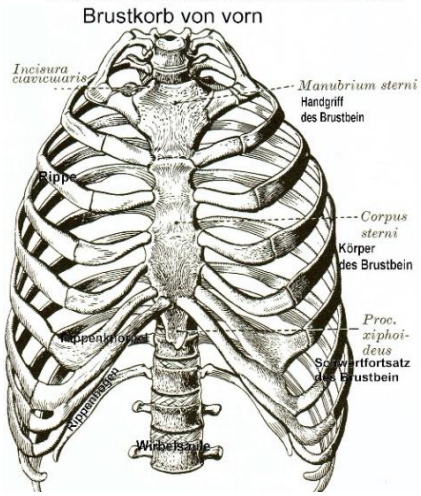

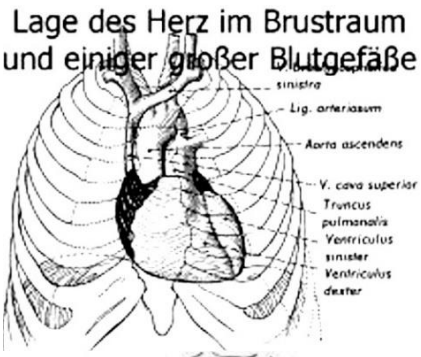

Bedenke, dass das Atmen zu den *willkürlichen Aktionen* gehört wie Laufen, Springen und Werfen. Allerdings ist es so, dass man diese Bewegungen Gott sei Dank meist unbewusst macht. Man kann es aber bewusst beeinflussen was zum Beispiel bei Hebetechniken aber besonders beim Langstreckenlauf die Leistungsfähigkeit verbessern kann. Herz und Verdauung zum Beispiel kann man kaum bewusst steuern.

Das Zwerchfell *trennt* den *Brustraum vom Bauchraum*. Speiseröhre und die großen Blutgefäße für die untere Körperhälfte führen durch das Zwerchfell hindurch. Im Bauchraum herrscht kein Unterdruck, denn er ist dicht mit Organen gefüllt.

Die *Leber* befindet sich dabei *rechts hinter dem Rippenbogen*. An der linken Ecke hinten liegt die *Milz*. Hinter dem linken Rippenbogen liegt der oberste Teil des *Magens*, der sich nach rechts umbiegt und in den *Zwölffingerdarm* übergeht. Die Stelle hat eine muskuläre Verstärkung die man als *Pförtner (*Pylorus*)* bezeichnet.

Der Zwölffingerdarm (Duodenum) heißt deswegen so, weil seine Länge ungefähr zwölf Fingerbreiten eines Chirurgen entspricht. Er ist der *Anfangsteil des Dünndarms*. Er ist hufeisenförmig und läuft um die *Bauchspeicheldrüse* (deren Kopf), welche hinter dem Magen liegt herum. Und liegt auch der *Leber* und damit der *Gallenblase* an. Die Gallenblase sammelt die von der Leber erzeugte *Galle* und hat ihren Ausführungsgang in den Zwölffingerdarm hinein. Die Galle ist wichtig für die *Fettverdauung*, die *Säfte der Bauchspeicheldrüse* für die *Eiweißverdauung*, wenn man es grob betrachtet. Dann gibt es noch jede Menge *Dünndarm* und über ihn vorn das Netz, das ist eine Falte der Haut, welche die Bauchwand

überzieht und so auf die Bauchorgane über-schlägt, dass in der Doppelfalte die Blutgefäße und Nerven an diese Organe vor Allem den Darm herankommen können.

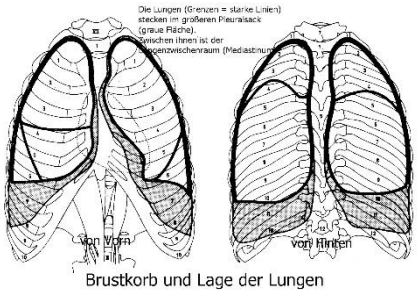

Brustkorb und Lage der Lungen

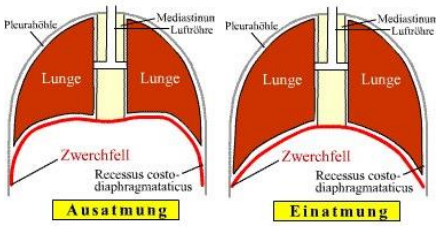

Der Dünndarm *mündet* nach etlichen Schlingen rechts *in den* Dickdarm. Und zwar ist er seitlich angesetzt und es gibt hier so eine Art Rückschlagventil. Der Dickdarm fängt mit einem Sack an den man den Blinddarm nennt (weil es in die Richtung nicht weitergeht) und der noch einen Wurmfortsatz (nach der Form bezeichnet) hat. Der Wurmfortsatz entzündet sich oft schon in jungen Jahren so stark, dass er entfernt werden muss, das wird volkstümlich als *Blinddarmoperation* bezeichnet. Seine Bedeutung dürfte beim *Aufbau des Immunsystems* liegen.

Während der *Dünndarm keine fixe Lage* hat, er darf sich nur nie so stark verdrehen, dass die Blutversorgung abgeklemmt würde, ist die *Lage des Dickdarms charakteristisch*. Vom Blinddarmbereich steigt er rechts (rechts von sich aus gesehen, gegenüberstehend also links, aber man bezeichnet den Körper immer von sich aus gesehen!) hoch bis unter die Leber (*Colon ascendens*), knickt dann zur Mitte um und führt leicht durchhängend nach links bis unter die Milz (vom aufrechten Stand betrachtet) (*Colon transversus*) und biegt dann in einem stärkeren Knick in den absteigenden Teil (*Colon descendens*) links um. Der absteigende Teil geht mittels einer am Röntgenbild S-förmigen Schlinge (*Sigma*) dann in den Mastdarm über. Dieser ist am Röntgenbild von vorne gerade und wird daher auch als Rektum bezeichnet. Er kann dabei durch Vergrößerung eine größere Menge von Kot aufnehmen (*Ampulla Recti*) welcher daher nicht ständig, sondern von Zeit zu Zeit entleert werden muss.

Das Bauchfell kleidet dabei den Bauchraum aus und schlägt auch auf die Organe über. Es ist sehr empfindlich während die Bauchorgane selbst schmerzunempfindlich sind. Bauch-schmerzen entstehen, wenn es irgendwo verzerrt wird meist durch Blähungen oder es entzündet ist. Im Bereich des quer verlaufenden Dickdarmanteiles bildet es eine Falte, die sich vorne innerhalb der Bauchwand über die Bauchorgane legt, das Netz. Auch dieses ist hoch empfindlich.

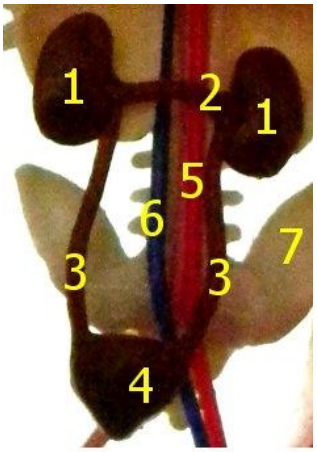

Harntrakt
1 Niere
2 Nierengefäße Arterie und Vene
3 Harnleiter
4 Hanrblase
5 Bauchaorta
6 Bauchvene
7 Darmbeinschaufel

Hinter dem Raum, der durch das Bauchfell begrenzt wird, liegen oben zum Teil noch unter den Rippen die Nieren und die Nebennieren sowie die Harnleiter. Und bei der Frau auch die Eierstöcke und die Eileiter. Die Eileiter laufen zur Gebärmutter *im Becken*, die *Harnleiter* zu der vor und unter der Gebärmutter liegen-den Harnblase. Die Hoden des Mannes sind aber in den *Hodensack* hinunter gewandert, es laufen von dort *durch die Leiste* die Samenleiter *zur* Vorsteherdrüse (Prostata). Ja und die große *Baucharterie und Bauchvene* liegen in der Mitte *vor dem Rückgrat*, geben hier ihre Äste ab entsprechend der oben beschriebene Segmentierung und teilen sich schließlich in die Blutgefäße für die Beine (grobe Betrachtung). Aus dem Rückenmark austretende Nerven *begleiten die* Seitenäste der *Blutgefäße,* wodurch die segmentale Gliederung des Rumpfes nochmals unterstrichen wird. Dazu gibt es noch das vegetative Nervensystem für die Versorgung der Eingeweide, es liegt entlang der großen Blutgefäße und entspricht noch dem strickleiterartigen Nervensystem des Regenwurms.

Zum Rumpf muss man noch das Becken zählen. Es wird beim aufrechten Stand seitlich von den *Darmbeinschaufeln* des *Hüftknochens* begrenzt, nach hinten oben vom Kreuzbein, und nach vorne vom *Unterbauch*. Im Becken liegt an Kreuzbein und Steißbein angeschmiegt der *Mastdarm*, davor bei der Frau oben nach vorne überhängend die *Gebärmutter* und darunter hinter dem Schambein die *Harnblase* mit der *Harnröhre* für die Harnabgabe, hinter der Harnblase die Scheide als Verbindung wischen Gebärmutter und Außenwelt. Gebärmutter und Scheide entfallen beim Mann dafür hat er darunter den *Hodensack* mit den *Hoden* und von diesen die *Samenleiter,* welche erst hochsteigen dann sich umbiegen und unter der Harnblase am Beginn der Harnröhre in die *Vorsteherdrüse* münden, dabei haben sie dort auch die *Samenbläschen* anhängend. In der Vorsteherdrüse vereinigen sich die Samenleiter mit der Harnröhre. Nähere Details zu den geschlechtlichen Unterschieden führen hier zu weit.